Aus dem Anatomischen Institut Heidelberg
Vorstand: Prof. Dr. med. K. Goerttler

Heterotope Knochenbildung bei der weißen Ratte durch Transplantation von Blasenschleimhaut.

Inaugural-Dissertation

zur

Erlangung der Doktorwürde

der gesamten Medizin einer Hohen Medizinischen Fakultät

der Karl-Ruprecht-Universität zu Heidelberg

vorgelegt von

Gottfried Konrad Rein

aus Sondershausen/Thür.

Lane Medical Library

1941

Buchdruckerei Richard Mayr, Würzburg

Gedruckt mit Genehmigung der Medizinischen Fakultät
der Ruprecht-Karls-Universität zu Heidelberg

Dekan: Prof. Dr. Rodenwaldt

Referent: Prof. Dr. Goerttler

Meinen lieben Eltern!

Digitized by the Internet Archive
in 2026

https://archive.org/details/IA40153303_0247

I.

Das Problem der experimentellen Neubildung von Knochengewebe hat aus praktischen Gründen schon sehr viele Untersucher gefunden. Es ist deshalb auch für die Nachuntersucher nicht zu umgehen, sich mit deren Arbeitsmethoden, Gedankengängen und Zielen vertraut zu machen, ganz besonders, wenn es sich wie in der folgenden Arbeit um die Nachprüfung eines wichtigen Experimentes (Welcker) handelt.

Sieht man dabei ganz ab von dem Problem der Funktion bzw. der funktionellen Beanspruchung als Faktor der Knochenneubildung, dann ist wohl zweifellos am nächsten liegend der Gedanke, Knochenneubildung durch Verpflanzung von Periost zu erzeugen. Dieser Weg ist auch von einer Reihe von Autoren wie Gruka, Pochhammer, Rieß, Goto, Mayer und Wehner und nicht zuletzt von Lexer mit seinen Schülern beschritten worden. Ihre Erfolge waren aber nicht eindeutig. Einige Forscher erhielten mit der oben angeführten Methode Verknöcherungen, andere konnten wieder mit derselben Methode nur den Untergang des transplantierten Periosts feststellen.

Durch die pathologischen Verkalkungen und Verknöcherungen von Muskelhämatomen und Muskelnarben angeregt, versuchten Haga, Goto und Gruber durch einen traumatischen Reiz im Muskel Knochenbildungen zu erreichen. Es gelang jedoch nie auf diese Weise Verknöcherungen oder Verkalkungen zu erzeugen.

Gruber, Goto, Wessely, Severi, von Seemen, Hempel u. a. m. gingen nun einen ganz anderen Weg. Sie injizierten Stoffe in Muskel- oder Bindegewebe, die bei der Zusammensetzung der Knochengrundsubstanz zum Teil eine Rolle spielen. So injizierte Goto Chlorcalcium, Wessely gallensaure Salzlösungen, Severi Chininchlorhydrat. von Seemen und Hempel injizierten Knochen- bzw. Callusautolysat. Das Ergebnis

brachte wieder keine Klärung. Die oben angeführten Versuche brachten teils Verknöcherungen, teils aber nicht einmal Verkalkungen hervor. Irgendeine Gesetzmäßigkeit ließ sich nicht erkennen. Der Gedanke, daß die heterotope Knochenbildung stoffliche Ursache habe, wird aber ganz nicht aufgegeben. So fanden Lériche und Policard, daß man auch beim Menschen heterotopen Knochen erzeugen kann. Wenn in der Nähe eines heilenden Knochenbruches in einem Muskeltrauma ein Hohlraum gebildet wurde, so fanden sie nach einiger Zeit, daß dieser Hohlraum im Muskel von Knochenspangen umgeben war. Sie machten das große Kalkangebot in der Nähe der heilenden Fraktur und die große Regenerationskraft des Granulationsgewebes für diese Neubildung verantwortlich.

Aschoff und seine Schüler gingen zunächst daran, das Wesen der pathologischen Verkalkung genauer zu studieren, die ja oft eine Vorstufe zur Verknöcherung darstellt. Aschoff stellte fest, daß eine Verknöcherung oder Verkalkung nur dann statthaben könne, wenn drei Kardinalsymptome erfüllt seien: Kalkgier des Gewebes, Verlangsamung des Säftestromes und eine dadurch bedingte Ernährungsstörung des Gewebes.

Auf dieser Aschoff'schen Feststellung basierten die Versuche von Eden, Botterell und King, und Seeliger, die sich mit den chemischen und humoralen Vorgängen bei der Verknöcherung befaßten. Diese Versuche führen zwar zu der Feststellung, daß Knochen nur dann gebildet werden kann, wenn ein genügendes und im richtigen Verhältnis zueinander stehendes Angebot von Phosphor und Calcium vorhanden ist, aber das eigentliche Problem konnten auch sie nicht lösen.

Besonders interessant sind weiterhin die Arbeiten der Italiener Sacerdotti und Frattin, die sich von den rein stofflichen Untersuchungen wieder abwenden und von den biologischen Fähigkeiten des Gewebes selbst ausgehen. Beide gingen von der Erfahrung aus, die Aschoff so klar herausgestellt hatte, daß nämlich dort heterope Knochenbildung oder wenigstens Verkalkungen zu erwarten seien, wo ein geschädigtes Bindegewebe auf Kalkangebot stößt. Sie fußten gleichzeitig auf den Erfahrungen von Litten, Talma und von v. Kossa, die bei zeitweiser Unterbindung der Nierengefäße in der Niere Bindegewebswucherungen und Verkalkungen

gesehen hatten. Bei Kaninchen fanden sie schon drei Wochen nach der Ligatur nicht nur eine Verkalkung, sondern eine echte Verknöcherung mit Markhöhlenbildung. Dieser Knochen lag regelmäßig in der Nähe der Papillen und des Nierenbeckens dicht unter dem Epithel. Viele Nachuntersucher hatten die gleichen Ergebnisse (Liek, Lubarsch, Maximow, Gruber, W. Schmidt, Guiliani und Guerrisi). Liek fand, daß der so gebildete Knochen nach einer gewissen Zeit nekrotisch wird und konnte nachweisen, daß eben nur in der Niere durch eine Gefäßunterbindung Knochen zu erhalten ist. Er versuchte die Methode der Italiener an Ovar, Milz und Leberteilen, bekam aber niemals Knochen. Dies bewies, daß in der Niere ein örtlicher Ossifikationsfaktor enthalten sein mußte und daß Bindegewebswucherung und Neigung zur Verkalkung allein als Faktor zur Knochenbildung nicht ausreichen. Gruber und Lubarsch hielten außerdem noch mechanische Momente zur Knochenbildung für notwendig. Guiliani und Guerrisi lehnten die Gewebswucherung und die Verkalkungstendenz als knochenbildenden Faktor ab, sowie die von Gruber und Lubarsch gefundenen mechanischen Momente und glaubten, allein die Gefäßwucherungen, die in der abgebundenen Niere sehr stark sind, dafür verantwortlich machen zu müssen. Sie beobachteten, daß nur die vollkommene Unterbindung Knochenbildung und Gefäßsprossungen hervorrief, während es bei unvollständiger Unterbindung nur zu einer Verkalkung kam, da keine neuen Gefäße entstanden, weil die Blutversorgung über einen kollateralen Kreislauf gewährleistet war. Sie nahmen deshalb an, daß in den Gefäßen selbst die Ursache der Verknöcherung liege, also eine „angiogene" sei, wie sie Krompecher bezeichnet. Diese Auffassung deckt sich mit den Erfahrungen der Klinik, wo bei Stase an den Endgliedern der Extremitäten ja auch eine Knochenneubildung beobachtet wird (Trommelschlägelfinger).

Durch die auffallende Lage der Knochenneubildungen im Nierenbecken wurde R. E. Welcker veranlaßt, die Lagebeziehung zwischen dem neugebildeten Knochen und dem Epithel genaueren Betrachtungen zu unterziehen. Er sah, daß bei den histologischen Befunden der oben angeführten Untersucher stets das Epithel als unversehrt angegeben wurde, während das knochenbildende Bindege-

webe stark verändert in seiner Nachbarschaft lag. Es gelang ihm der Nachweis, daß bei Verpflanzung des Epithels der harnableitenden Wege im Bindegewebe ebenfalls stets eine Verknöcherung zu erzielen war. Auch erreichte er es, heterotopen Knochen zu erzeugen, wenn er fremdes Bindegewebe unter Übergangsepithel brachte. Nach Welckers Ansicht ist es durch die wechselseitige Beeinflussung des Bindegewebes auf das Übergangsepithel und umgekehrt zur Knochenneubildung gekommen. Das heißt: hier wird als Faktor der Knochenneubildung zum ersten Mal ein in diesem Zusammenhang ganz neuer, der Embryologie seit langem vertrauter Gedanke diskutiert, nämlich der einer Induktionswirkung von einem auf ein anderes Gewebe.

Durch diesen Gedanken angeregt, ist vorliegende Arbeit entstanden. Bei der prinzipiellen Bedeutung von Welckers Feststellungen schien mir eine Wiederholung seiner Versuche bei weißen Ratten, mit denen Welcker nicht gearbeitet hatte, im Interesse der Frage selbst zu liegen. Nach Klärung der Grundfrage sind mit diesen Versuchstieren außerdem noch weitere Versuche zur Knochenbildung von erweiterten Gesichtspunkten aus geplant.

II.

Erzeugung heterotoper Knochenbildungen bei weißen Ratten.

Welckers Versuche kann man in drei Hauptgruppen teilen:

1. Gruppe: Versuche, bei denen heterotoper Knochen durch Verpflanzung von Blasenwand im Muskel entstand.
2. Gruppe: Versuche, wo durch Einbringen von Periost, Bindegewebe und Muskel unter das Epithel der Blase Knochen entstand.
3. Gruppe: Versuche, bei denen durch Verpflanzung von Epithel anderer Organe in Bindegewebe bewiesen wurde, daß Knochenbildung nur bei Verpflanzung von Blasenepithel auftritt.

In allen diesen Versuchen ergeben sich nur dann Verknöcherungen, wenn das implantierte Blasenepithel eine Zyste gebildet hatte. Auffallend ist dabei die Lage des neugebildeten Knochens unter dem Epithel.

Nach Ansicht Welckers entsteht der heterotope Knochen aus jugendlichen Bindegewebszellen, die durch einen spezifischen Reiz des Übergangsepithels zu dieser Bildung angeregt worden sind. Nach unseren Bildern, die wir noch näher beschreiben werden, glaubten wir aber, daß außerdem noch mechanische Einflüsse an der Bildung von heterotopen Knochen unter dem Blasenepithel beteiligt sind.

Technik:

Als Versuchstier diente uns die weiße Ratte, die aus eigenen Stämmen gezüchtet wurde und ohne Unterschied auf Alter und Geschlecht verwendet wurde. Allerdings vermieden wir ganz junge Tiere, da die Operationen wegen der Kleinheit der Verhältnisse zu schwierig und zu unklar wurden. Auch verzichteten wir auf eine besondere Fütterung. Die Tiere wurden von Speiseabfällen und Körnerfutter ernährt. Als Narcoticum diente „Avertin flüssig" in 3,5% Lösung als Rektalnarkose.

Bei den Operationen kam es darauf an, ein Stück der kleinen, kirschkerngroßen Rattenblase in den M. vastus zu verpflanzen. Durch einen Medianschnitt wurden die Mm. recti getrennt und das

Peritoneum gespalten. Die Blase wurde herausluxiert und ein stecknadelkopfgroßer Teil der Blasenwand am Scheitel mit einer schmalen Klemme abgeklemmt und abgetragen. Das Trauma wurde schichtweise verschlossen und mit Z-Naht in die Tiefe versenkt. Das so gewonnene Stück Blasenwand implantierten wir ½ bis 1 mm tief in den M. vastus. Die Implantationsstelle wurde mit einem Seidenfaden markiert. Die Untersuchung erfolgte von 22 Tagen bis zu 50 Tagen post operationem. Nach Tötung der Tiere wurde das Implantat excidiert, in Susa fixiert und in Paraffin eingebettet. Gefärbt wurden die Präparate mit Haematoxylin-Chromotrop. Eine Entkalkung erwies sich als unnötig.

Eigene Versuche:

Bei allen Versuchen wurde Blasenwand in Skelettmuskulatur verpflanzt. Da aber nicht immer Knochen gebildet wurde, sondern manches Implantat im Muskel sogar vollkommen abgebaut wurde, sollen die Versuchsergebnisse in zwei Gruppen geteilt werden.

1. in solche, bei denen das verpflanzte Blasenstück im Muskel abgebaut wurde,
2. in solche, bei denen es zu Knochenbildungen oder zu deren Vorstufen kam.

Es wurden im ganzen 24 Versuche gemacht.

Die in der ersten Gruppe angeführten Ergebnisse können vorerst in kein System gebracht werden, da die Bilder so verschiedenartig sind, daß es wohl einer längeren Versuchsdauer bedarf, bis man die Komponenten, die zur völligen Resorption des Gewebes führen, beschreiben könnte*).

In einigen Fällen ging dieser Abbau ohne große Veränderungen des umgebenden Gewebes vor sich, in anderen Fällen unter starken Reaktionen des Gewebes.

Zu den Versuchen der zweiten Gruppe ist zu bemerken, daß die Bildungsdauer des Knochens für die einzelnen Tiere sehr verschieden ist, wie auch Welcker bei Hunden und Meerschweinchen feststellen konnte. Wir werden uns auf die Beschreibung von zwei Präparaten beschränken, die ganz das zeigen, was W e l c k e r bei seinen Hundeversuchen gesehen hatte.

*) Die meisten Versuche wurden im Krieg gemacht, sodaß die Tiere oft unter Mangel an vitaminhaltigem Futter litten.

Ratte Nr. 16:

Blasenwand in Muskel. Tötung des Tieres nach 24 Tagen post operationem.

Befund:

Makroskopisch findet sich keine sichtbare Veränderung am Muskel, außer der Narbenbildung an der Schnittstelle.

Mikroskopisch: Im Übersichtsbild sieht man ein kleines, stecknadelkopfgroßes Stück Bindegewebe mit einzelnen Epithelhaufen, von denen einer eine Zyste gebildet hat, im Muskelgewebe liegen. Es ist keine besonders auffallende Reaktion des Gewebes festzustellen.

Abb. I.:

Bei stärkerer Vergrößerung fällt eine Zyste mit amorphem Inhalt auf, die mit Übergangsepithel vollständig ausgekleidet ist und konzentrisch mit Bindegewebe umgeben ist. Das Bindegewebe zeigt an manchen Stellen eine dem Epithel zugekehrte Zellschicht und eine äußere Faserschicht. An den übrigen Epithelhaufen, die im Implantat kein Lumen besitzen, ist dieser Aufbau des Bindegewebes nicht zu erkennen, sie scheinen vielmehr reaktionslos im Bindegewebe zu liegen.

Abb. II.:

Sie zeigt bei stärkerer Vergrößerung folgendes Bild: Das Epithel ist typisches Blasenepithel. Das Bindegewebe ist in seiner Außenzone konzentrisch geschichtet und zwar in annähernd parallelen Faserzügen. Die zwischen dem Epithel und dieser Außenzone liegende Innenzone zeigt im Aufbau den Charakter einer Cambiumschicht. Die Fibroblasten sind dicht aneinandergerückt und zeigen zum Teil Kernteilungsfiguren. Eine Struktur der Fibrillenanordnung läßt sich nicht erkennen. Sie scheint im Gegenteil ausgesprochen verwischt; das intercelluläre Gewebe zeigt hyalinartigen Charakter. An der Bindegewebs-Epithelgrenze liegen reihenförmig angeordnete Fibroblasten, die ganz dem Bild einer Osteoblastentapete entsprechen. An dieser Stelle dringen zwei Gefäße aus dem Bindegewebe bis zu den Osteoblasten vor. Die eben beschriebene Stelle erinnert an die Cambiumschicht des Periosts, die wir bei der ortho-

topen periostalen Verknöcherung zu sehen gewohnt sind. Welcker beschrieb fast gleiche Bilder.

Diese Umgruppierung des Bindegewebes ist nur an der Zystenwand zu beobachten, während an den vereinzelten Epithelhaufen im Präparat keine besondere Anordnung der Fibrillen und Fibrocyten zu sehen ist. Mikroskopisch faßbare Verkalkungen sind nicht vorhanden.

Ratte Nr. 11 (Abb. 3):

Blasenwand in Muskel. Tötung nach 42 Tagen post operationem.
Befund:

Makroskopisch: Im Muskel ist deutlich eine fluktuierende Verdickung zu fühlen.

Histologisch: Mitten in der Muskulatur befindet sich eine erbsengroße Zyste, die mit amorphen Eiweißgerinnseln angefüllt ist. An der Implantationsnarbe sind lebhafte Reaktionen. Man sieht massenhaft Lymphocyten im Gewebe. Mehrere Makrophagen lagern sich um einen Catgutfaden herum. Die Struktur der verpflanzten Blasenwand ist kaum noch zu erkennen. Das Epithel der Zyste läßt zum Teil noch den Charakter des Übergangsepithels erkennen, zum Teil ist es zu einem einschichtigen kubischen Epithel geordnet. An drei Stellen sieht man an der Epithel-Bindegewebsgrenze drei Knochenstückchen liegen, die zum Teil zwischen sich und dem Epithel einen Spaltraum zeigen, der offensichtlich ein Kunstprodukt darstellt. An der Fläche des Knochens, die dem Bindegewebe zugekehrt ist, liegen eine Reihe dunkler Zellen mit stark pyknotischen Kernen, die als Osteoblasten anzusprechen sind.

Abb. 4:

Das eine Knochenstückchen, das in der Form mehr rundlich erscheint, läßt in seinem Inneren ein Gefäß erkennen, das senkrecht zur Schnittebene liegt. Die Osteocyten ordnen sich konzentrisch um das Gefäß an. Bei den Knochenstückchen kann man bei gewöhnlichem Licht keinerlei Faserstruktur sehen, auch ist kein Anhalt für eine lebhafte Gefäßsprossung in der Umgebung des heterotopen Knochens vorhanden. Das Blasenepithel ist über dem Knochen zu einem flachen kubischen Epithel verändert. Das unter diesem Kno-

chenstückchen gelegene Bindegewebe läßt ebenfalls wieder die bei Abb. 2 beschriebene Struktur einer Cambiumschicht erkennen.

Wie wir in beiden beschriebenen Präparaten sehen konnten, erfolgt die Knochenbildung stets unter dem Epithel. Dieses muß also in inniger Beziehung zu dem neuzubildenden Knochen stehen, auch geht das aus den Erfahrungen Sacerdottis und Welckers hervor. Was für Aufgaben es bei der Neubildung hat, ist jedoch nicht festzustellen. Welcker nahm an, daß es Reize chemischer oder physikalischer Art auf das subepitheliale Bindegewebe ausübe. Dieses festzustellen muß anderen Versuchen vorbehalten bleiben.

Fragen wir uns nach der Herkunft des Knochens, so können wir zunächst nur feststellen, daß es sich um eine Bildung des subepithelialen Bindegewebes handelt, die durch den Reiz des Blasenepithels entstanden ist. Ob das knochenbildende Bindegewebe nun Blasenbindegewebe ist, oder ob es vom Muskel herstammt, läßt sich bei den angestellten Versuchen nicht entscheiden. Zweifellos ist dieser Vorgang der Knochenbildung aber komplexer vorzustellen als nur durch einen Reiz hervorgerufen. Es scheint jedenfalls auffallend, daß immer nur um Epithelcysten, die ganz mit einer Flüssigkeit angefüllt sind, eine Verknöcherung auftritt, während um Epithelhaufen, in denen sich kein Hohlraum befindet, sich keine Anzeichen zur Knochenbildung zeigen. Die Druckverhältnisse, die bei mit Flüssigkeit gefüllten Zysten zweifellos höhere sind, als bei den soliden Epithelhaufen, scheinen bei der Bildung des Knochens eine wesentliche Rolle zu spielen. Bei Ratte Nr. 16 sahen wir, daß die Knochenspangen unter dem Epithel lagen, das einen großen mit Flüssigkeit gefüllten Hohlraum umkleidete.

Man könnte diese Bilder etwa mit denen von v. Möllendorffs vergleichen, der bei Fibrocytenreinkulturen Verspannungen von knochenähnlichen Gebilden um das nekrotische Mutterstück herum gesehen hatte, die in der Richtung der Spannungslinien verlief.

Deshalb scheint es uns wahrscheinlich, daß diese mechanischen Komponenten noch zum Reiz des Epithels kommen müssen, damit ein Knochen gebildet werden kann.

Diese oben beschriebenen Reize bringen das Bindegewebe zur Bildung von Osteoblasten und zur Differenzierung einer Cambium-

schicht. Der weitere Verlauf der Verknöcherung ist rein desmal; er geht ohne vorangehende Verkalkung und Verknorpelung des Muttergewebes einher. Auch kann es sich nicht um eine „angiogene" Verknöcherung (K r o m p e c h e r) handeln, da erstens keine starken Gefäßwucherungen auftraten und da zweitens ja viel Bindegewebe zur Bildung von Knochen vorhanden ist. Auch scheint diese Knochenbildung die Bedingungen nicht zu erfüllen, die A s c h o f f für das Zustandekommen heterotopen Knochens aufgestellt hat, nämlich Verkalkung des Gewebes bei verlangsamtem Säftestrom und bei Schädigung desselben.

Zusammenfassung.

Wie die oben beschriebenen Versuche zeigen, läßt sich auch bei der weißen Ratte durch Verpflanzung von Blasenwand in Muskulatur heterotoper Knochen erzeugen. Der so neugebildete Knochen liegt unter dem Epithel des verpflanzten Blasenstücks und ist ein Produkt des darunterliegenden Bindegewebes.

Als wesentliche Punkte für das Zustandekommen der Verknöcherung sind demnach anzuführen:

1. Bildung einer Blasenepithelzyste mit einem unter Druck stehenden Inhalt,
2. einer damit verbundenen mechanischen Beanspruchung des subepithelialen Bindegewebes,
3. und eine spezifische Reizwirkung des Blasenepithels auf das subepitheliale Bindegewebe.

Sie entsprechen in jeder Beziehung den von W e l c k e r bei Hunden angestellten Versuchen, und es soll unter neuen Gesichtspunkten weitergesucht werden.

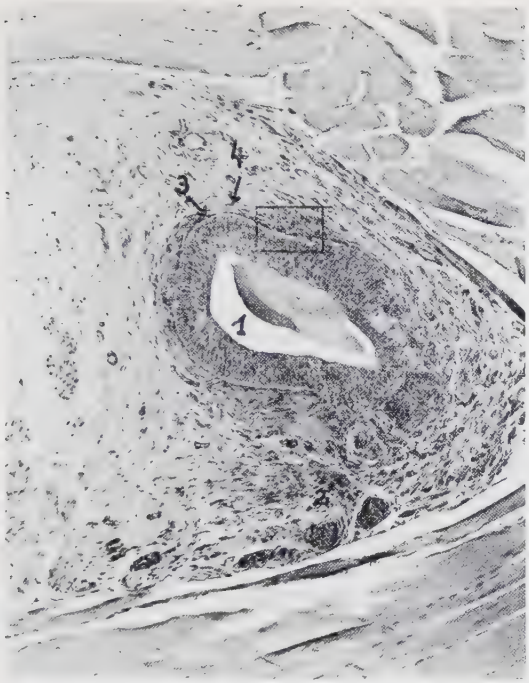

Abbildung I

Ratte Nr. 16 Hegener Kamera Balgauszug 50 cm
Objekt: Zeiß Apochromat 10 (8 mm)
Okular: Zeiß Winkel Photookular 8,8

Abb. I zeigt ein in Muskelgewebe liegendes Bindegewebsfeld, in dem sich das transplantierte Blasenepithel teils in eine Zyste (1) und in solide Zellhaufen (2) angeordnet hat. Die Zyste zeigt Übergangsepithel. Das die Zyste umgebende Bindegewebe hat eine innere Zellschicht (3) und eine äußere Faserschicht, diese Anordnung erinnert an den Aufbau des Periosts.

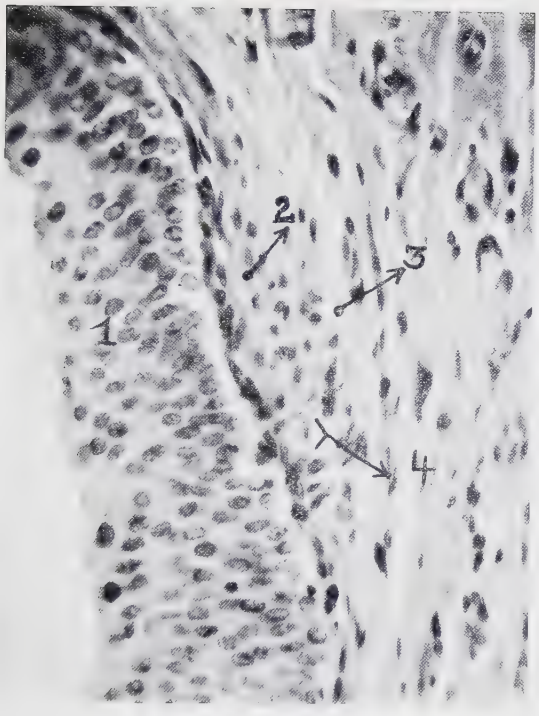

Abbildung II

Ratte Nr. 16. Hegner Kamera Balgauszug 30 cm
Objektiv: Zeiß Apochromat 40 (0,95 mm)
Okular: Zeiß Winkel Photookular 8,8

Abb. II stellt eine Ausschnittsvergrößerung aus Abb. I dar. Der Aufbau des Blasenepithels ist deutlich zu erkennen (1). Das subepitheliale Bindegewebe läßt den Aufbau in eine innere Zellschicht (2) und in eine äußere Faserschicht (3) erkennen. 2 Gefäße (4) dringen bis zur Epithel-Bindegewebsgrenze vor.

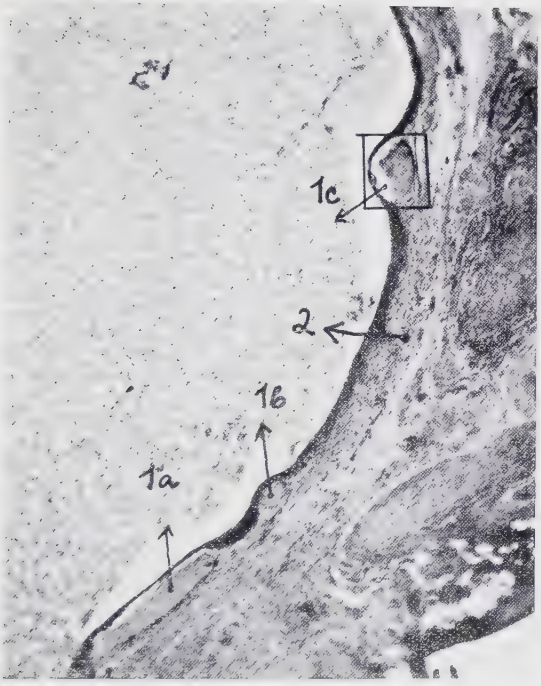

Abbildung III

Ratte Nr. 11. Hegner Kamera Balgauszug 30 cm
Objekt: Zeiß Apochromat 5 (0,15 mm)
Okular: Zeiß Winkel Photookular 8,8

Abb. III stellt einen Ausschnitt aus der Wand einer Blasenepithelcyste dar. Unter dem Epithel 3 Knochenstückchen (1a, 1b, 1c). Das Epithel ist über dem Knochen flacher geworden. Das subepitheliale Bindegewebe (2) liegt dem Knochen mit einer ausgeprägten Zellschicht an (Osteoblastentapete).

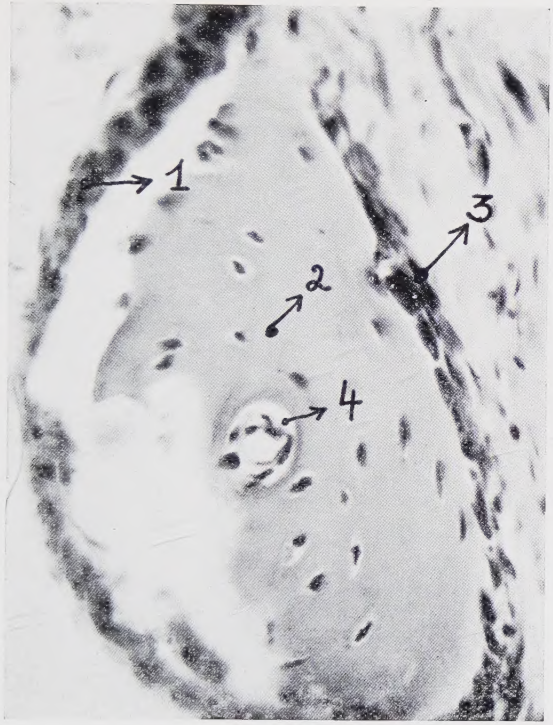

Abbildung IV

Ratte Nr. 11 Hegener Kamera Balgauszug 30 cm
Objektiv: Zeiß Apochromat 40 (0,95 mm)
Okular: Zeiß Winkel Photookular 8,8

Abb. IV zeigt einen Ausschnitt aus Abb. III. Unter dem flach ausgezogenen Blasenepithel (1) liegt ein Knochenstückchen (2) mit konzentrisch um ein Gefäß (4) angeordneten Zellen. An der dem Bindegewebe zugekehrten Seite liegt ihm eine dichte Osteoblastentapete auf.

Literatur.

Aschoff, L., Erg. Path. 8 I 561.
Axhausen, G.: Dtsch. Z. Chr. 91, 388 (1908).
Barth, A.: Beitr. path. Anatom. 17, 65 (1895).
Botterell, E. H. and E. T. King: Lancett 1935 I 1267.
Eden, R.: Arch. klin. Chir. 126, 97, 418 (1923).
— Klin. Wschr. 1923 II 1798.
— Münch. med. Wschr. 1924 II 1160.
Giuliani: Arch. ital. Chir. 38, 645 (1934).
Goto: zit. nach Welcker.
Gruber, G. B.: Mitt. Grenzgebiete Med. Chir. 27, 726 (1914).
— Münch. med. Wschr. 1914 I 609.
— Zbl. Path. 26, 193 (1915).
— Münch. med. Wschr. 1915 I 398.
— Bruns Beitr. 106, 484 (1917).
— Virch. Arch. 233, 401 (1922).
— Virch. Arch. 260, 457 (1926).
— Zbl. Path. 48, 181 (1930).
Gruca: zit. nach Welcker.
Hempel, I.: Dtsch. Z. Chir. 231, 387 (1931).
v. Kossa: Beitr. path. Anatom. 29, 163 (1901).
Krompecher: Die Knochenentwicklung, G. Fischer, Jena 1937.
Lériche et Policard: zit. nach Lexer.
Lexer, E.: Arch. klin. Chir. 50, I (1895).
— Arch. klin. Chir. 86, 339 (1908).
— Arch. klin. Chir. 119, 520 (1922).
— Neue dtsch. Chir. Bd. 26a u. b (1919 u. 1923).
— Dtsch. Z. Chir. 17, 1 (1929).
Liek, E.: Arch. klin. Chir. 80, 279 (1906).
— Arch. klin. Chir. 85, 118 (1908).
Litten: zit. nach Sacerdotti.
Lubarsch, O.: Erg. Path. 1899, 957.
Martin, B.: Arch. klin. Chir. 113, 1 (1920).
— Arch. klin. Chir. 114, 664 (1920).
— Arch. klin. Chir. 144, 489 (1927).
— Arch. klin. Chir. 120, 744 (1922).
Maximow, A.: Beitr. path. Anatom. 44, 122 (1907).
Mayer u. Wehner: Arch. klin. Chir. 103, 732 (1914).
v. Möllendorf, W.: Z. für Zellforschung XV (1932).
Pochhammer: Arch. klin. Chir. 94, 352 (1911).
Rieß, E.: Arch. klin. Chir. 129, 750 (1924).
Sacerdotti u. Frattin: Virch. Arch. 168, 431 (1902).
v. Seemen, H.: Dtsch. Z. Chir. 217, 60 (1929).
Severi, R.: zit. nach Welcker.
Schmidt, W.: zit. nach Gruber.
Welcker, E. R.: Arch. klin. Chir. 191, 372 (1938).
Wessely: Arch. f. Augenheilk. 79, 1 (1915).

Lebenslauf.

Am 28. Januar 1916 wurde ich als zweiter Sohn des Studienrats Dr. Wilhelm Rein und seiner Ehefrau Margarete, geb. Dörr, in Sondershausen/Thüringen geboren. Nachdem ich vier Jahre die Grundschule besucht hatte, wechselte ich in das dortige Reform-Realgymnasium über, das ich Ostern 1935 mit dem Zeugnis der Reife verließ. Von Ostern 1935 bis Ostern 1936 diente ich freiwillig im Infanterie-Regiment 15 in Kassel und begann nach meiner Entlassung aus dem Heeresdienst im S.S. 1936 in Freiburg i. Br. mit meinem Studium der Medizin. Während meines vorklinischen Studiums besuchte ich die Universität in Freiburg i. Br. und Jena, wo ich Juni 1938 mein Physikum ablegte. Meine klinischen Semester verbrachte ich an den Universitäten in Jena und Heidelberg.